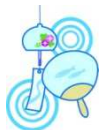

## 小象の会



### 小象の糖尿病通信

糖尿病と上手にお付き合いするために



### 動脈硬化症のめやす、血管年齢を調べよう

動脈硬化症は糖尿病の合併症の一つであり、心筋梗塞や脳卒中の原因となります。

#### 1. 動脈硬化症を知る検査

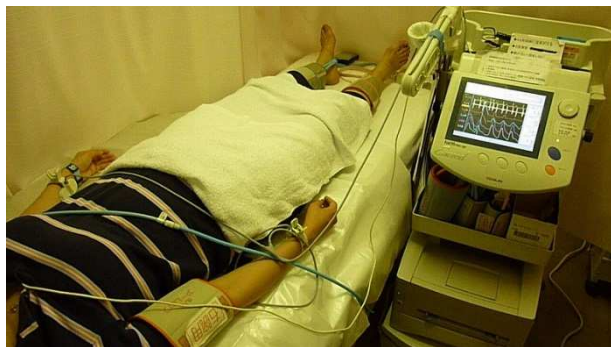一般的な動脈硬化症は3種類あります。全身の血管の硬さを見る検査、いわゆる血管年齢(PWV)、足の血管の詰まりがないか調べる検査(ABI)そして、脳に入っていく血管である頸動脈の動脈硬化を調べる検査(頸動脈エコー)です。

#### 2. 血圧脈波検査(血管年齢検査)

手足の血圧と心電図を同時に測る要領で測定します。1回の測定で、PWVとABIを両方同時に調べることができます。外来で簡単に行える検査です。

##### ①PWV(脈波伝搬速度)

血管壁が柔らかいと、心臓から押し出された血液の拍



動はゆっくりと伝わって行きます。しかし、血管壁が硬いと早いスピードで伝わっていきます。この性質を利用して血管の硬さを調べます。血管壁が固くなり血管年齢が高いと、脳卒中や心筋梗塞の危険が高まります。

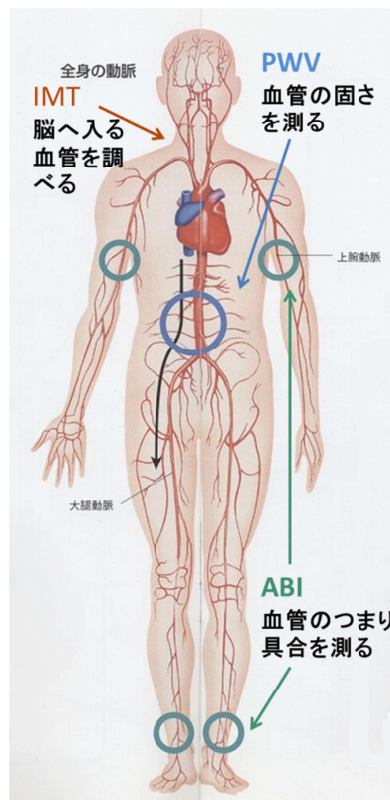
##### ②ABI(足関節上腕血圧比)

足首と腕の血圧を同時に測り、その比率を求めます。

通常は足首の血圧がやや高くなりますが、血管に狭い部分や閉塞があると、流れる血液の量が減るため足の血圧が低くなります。一般に0.9以下の場合、動脈硬化による閉塞が強く疑われます。閉塞性動脈硬化症(ASO)は糖尿病の方に多い病気です。足が冷たい、歩くと痛みが出て長く歩けないなどの症状ありますが、糖尿病の方では、神経障害のため壊疽となりやすく大変危険です。

#### 3. 頸動脈エコー

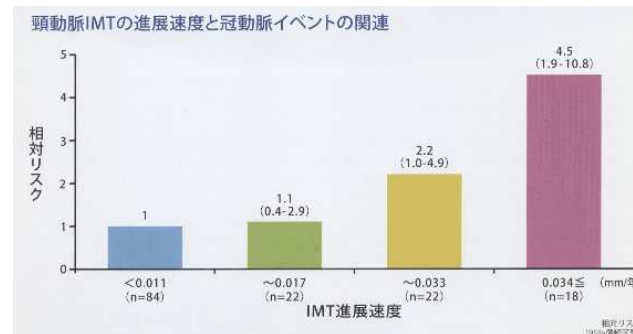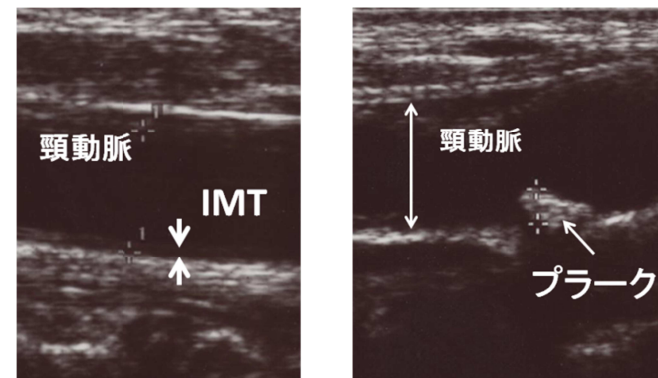
頸動脈は首の外側を通り、脳に入る動脈です。ここに動脈硬化症が起こると、脳への影響が心配されます。頸動脈エコーは小さなプローブと呼ばれる機械を首筋に当てて、血管を見る検査です。痛みもなく、外来で簡



単に行えます。

##### ③IMT(内膜中膜複合体厚)

頸動脈エコーで頸動脈の内側の膜の厚さを測ります。厚くなればなるほど、心血管疾患のリスクは高まります。正常は1.0mm以下、高齢者でも1.1mm以下です。



また、血管内にプラーク(血管内隆起病変)があると脳梗塞のリスクが高まります。抗血小板薬を開始する必要があります。また、非常に狭くなっている場合、脳外科で治療することもあります。

#### 4. 動脈硬化症がいそうなら

心臓や脳の精密検査を受けましょう。血糖、血圧、コレステロール、中性脂肪、尿酸など、動脈硬化症を進める原因となるものは、できるだけ改善しましょう。喫煙者は必ず禁煙しましょう。

内科 柳澤